



Viti i VIII-të i Botimit, Nr.1,
Korrik 2017

MODIFIKIMI I RITJES SË NOFULLAVE ME APARATE ORTODONTIKE

Sidrit Beqiraj

Albanian Univeristy, Tiranë, Shqipëri

Adresa e kontaktit: sidibeqiraj@gmail.com

Përmbledhje

Një përmbledhje e njohurive të sotme për modifikimin e rritjes së nofullave tregon se: 1. Zgjerimi transversal i maksilës është i lehtë përpara adoleshencës, kërkon forca të mëdha gjatë adoleshencës dhe mund të realizohet vetëm me osteotomi kirurgjikale pas adoleshencës. 2. Përshpejtimi i rritjes mandibulare mund të realizohet përpara ose gjatë adoleshencës, por i ndjekur nga një ngadalësim pas trajtimit, që anulon rritjen në përmasa të mandibulës. Kufizimi i rritjes maksilare realizohet me çdo aparat që korrigjon klasat II skeletike. 3. Përpyekjet për kufizimin e rritjes mandibulare në klasat III me forca ekstraorale, rezultojnë kryesisht në një rotacion postero-inferior të mandibulës. Lëvizja përpara e maksilës me forca ekstraorale është e mundur përpara adoleshencës; lëvizja e saj përpara, dhe njëkohësisht kufizimi rritjes përpara i mandibulës, është i mundur në adoleshencë më anë të llastikëve intraoralë të ankoruar direkt në kockë. 4. Për pacientët me fytyrë të shkurtër është i mundur trajtimi për rritjen e lartësisë faciale përpara dhe gjatë adoleshencës. Në pacientët me fytyrë të gjatë, kufizimi i rritjes vertikale gjatë adoleshencës rrallëherë është i suksesshëm.

Fjalë çelës: *maksilë, rotacion postero-inferior, pacient.*

MODIFICATION OF JAWGROWTH WITH ORTHODONTIC DEVICES

Abstract

A summary of the current status of modification of jaw growth indicates the following: 1. Transverse expansion of the maxilla is easy before adolescence, requires heavy forces to create micro fractures during adolescence, and can be accomplished only with partial or complete surgical osteotomy after adolescence. Transverse expansion of the mandible or constriction of either jaw requires surgery. 2. Acceleration of mandibular growth in preadolescent or adolescent patients can be achieved, but slower than normal growth afterward reduces or eliminates a long-term increase in size of the mandible. Restraint of maxillary growth occurs with all types of appliances to correct skeletal Class II problems. 3. Attempts to restrain mandibular growth in Class III patients with external forces largely result in downward and backward rotation of the mandible. Moving the maxilla forward

with external force is possible before adolescence; moving it forward and simultaneously restricting forward mandibular growth without rotating the jaw is possible during adolescence with intermaxillary traction to bone anchors.⁴ For short-face Class II patients, increasing the face height during preadolescent or adolescent orthodontic treatment is possible. For those with a long face, controlling excessive vertical growth during adolescence is rarely successful.

Key words: *mandible, rotacion postero-inferior, patient.*

Hyrje

Megjithëse modifikimi i rritjes së nofullave është konsideruar i rëndësishëm që në fillimet e ortodoncisë, konceptet mbi të cilët mbështetet dhe pikëpamjet mbi përfitimet klinike kanë ndryshuar shumë gjatë viteve. Në fund të shekullit XIX dhe në fillim shekullit XX, modifikimi i rritjes mendohej i lehtë nga ortodontët, sepse mendohej që rritja ishte e kontrolluar nga faktorët ambientale dhe gjykohej e suksesshme meqë okluzioni dentar përmirësohej. Rreth mesit të shekullit XX, cefalometria tregoi që pjesa më e madhe e ndryshimeve të arritura nga metodat e trajtimit të asaj kohe ishin spostime dentare, dhe jo modifikime të rritjes skeletike. Duke parë këto rezultate, në SHBA mbrohej pikëpamja se modifikimi i rritjes ishte i pamundur për shkak të kontrollit të fortë gjenetik, dhe përpjekjet për të realizuar një gjë të tillë ishin të rralla. Ndërsa europianët mbetën më pozitivë. Fundi i shekullit XX njohu një rritje të përdorimit të aparateve funksionale europiane edhe në SHBA, por sot evidentimi i rezultateve afatgjata ka zbehur këtë entuziazëm dhe ndikimi gjenetik mbi rritjen e nofullave po ritheksohet përsëri.

Ky artikull ka si qëllim rishikimin e mundësive të modifikimit të rritjes së nofullave dhe kufizimet e tij, duke u bazuar në të dhënat më të mira afatgjate të viteve të fundit për tipet e ndryshme të malokluzioneve.

Modifikimi transversal i rritjes së nofullave

Ky modifikim realizohet gjerësisht duke zgjeruar suturën mediane palatinale. Evidencat e shumta klinike tashmë konfirmojnë se hapja e suturës është plotësisht e mundshme. Në moshat e vogla deri 8 - 9 vjeç nevojitet një forcë e vogël (600 - 800 gr.). Deri në këtë moshë nuk rekomandohet përdorimi i zgjeruesit të shpejtë maksilar (RME) me vidë zgjeruese për shkak të mundësisë së dëmtimit të hundës, duke përfshirë edhe zhvendosjen e vomerit. Në këtë moshë është e mjaftueshme edhe një shufër transpalatale zgjeruese për hapjen e suturës. Pas moshës 9-10 vjeç, duke qenë se sutura fillon të osifikohet, kërkohen forca më të madhe (me anë të një vide zgjeruese; forca 2 - 9 kg.) që të realizohet hapja e saj me anë të mikrofrakturave (Fig.1). Ritmet e zgjerimit sutural mbeten kontradiktore. Fillimisht mendohej se zgjerimi i shpejtë (rreth 0.4 - 0.5 mm në ditë), bënte që sutura të hapej aq shpejt sa që dhëmbët nuk e shoqëronin dot, kështu që ndryshimet skeletike do të ishin më të mëdha sesa ato dentare. Kjo është e vërtetë në terma afatshkurtër, por jo në ata afatmesëm dhe afatgjatë. Pas zgjerimit të shpejtë, shfaqet recidivë skeletike e ndjekur nga lëvizje dentare në drejtim të zgjerimit. Pas disa javëve nga përfundimi i zgjerimit dhe lënies si retejner (*retainer*) i vidës, raporti i komponentëve skeletikë dhe dentar i zgjerimit është rreth 50/50. I njëjti raport takohet edhe nëse zgjerimi bëhet i ngadalshëm, me një ritëm 1 mm në javë (1). Pra zgjerimi i ngadalshëm është njësoj i efektshëm, më fiziologjik dhe më pak traumatik gjatë ekspansionit maksilar.

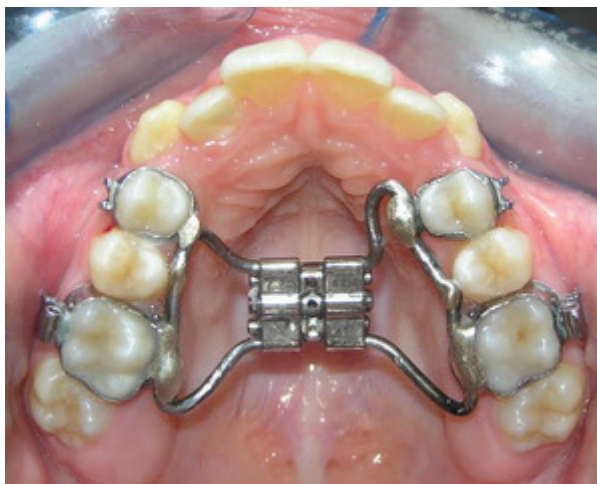

Fig. 1 Zgjeruesi i shpejtë i maksilës

Në përfundim të zgjerimit, në terma afatshkurtër mund të arrihet një hapje suturale mesatarisht 5-7 mm (maksimumi deri 11- 13 mm). Këshillohet që aparati për zgjerimin e shpejtë të mbahet rreth 5 - 6 muaj si retejner pas përfundimit të ekspansionit. Ndërsa në terma afatgjatë (rreth 5-8 vite pas ekspansionit) maksila ngelet rreth 2.5-3 mm më e gjerë se në grupim e kontrollit të patrajtuar (2). Sutura hapet në formë “V” si në planin transversal, ashtu edhe në atë vertikal, më shumë anteriorisht dhe vjen duke u zvogëluar deri në nivel orbital. Pas adoleshencës nuk është e mundur që të zgjerohet maksila me aparate ortodontike, pasi sutura palatinale mediane është tërësisht e calcifikuar. Zgjerimi transversal i mandibulës është i mundur vetëm me anë osteogjenezës distraktive të simfizës. Këshillohet në rastet e moszhvillimit të strukturave mediane mandibulare, dhe jo si një mënyrë për të fituar hapësirë kur kemi grumbullimin e incizivëve, pasi ka një raport të ulët përfitim/risk & kosto. Nga ana tjetër, trajtimi i rritjes së tepërt transversale të mandibulës mbetet akoma një problem i madh për t'u zgjidhur. Gjerësia e harkut mandibular ndikohet nga postura dhe madhësia e gjuhës; një gjuhë e madhe dhe e vendosur poshtë në kavitetin oral, bëhet shkak për një kafshim i kryqëzuar (*crossbite*) edhe kur maksila është normale ose mjaft e gjerë në përmasat e saj. Në të tilla raste gjykimi më i mirë klinik do ishte tolerimi i një kafshimi të kryqëzuar të tillë, sesa të tentohet një zgjerim ekstrem maksilar. Ngushtimi i harkut mandibular është pothuajse i pamundur; ngushtimi kirurgjikal me anë të heqjes së kockës nga simfiza mentale është i vështirë dhe potencialisht jo i qëndrueshëm.

Modifikimi i rritjes në klasat e dyta

Pacientët me një klasë II skeletike në përgjithësi kanë një kombinim të mungesës së rritjes përpara të mandibulës dhe një rritje të tepërt të maksilës më shumë poshtë sesa përpara. Ajo që kërkohet me anë të aparateve ortodontike është natyrisht një stimulim i rritjes përpara i mandibulës dhe një frenim i rritjes maksilare në të dy drejtimet. Literatura ortodontike ka qindra artikuj për aparatet që përdoren në modifikimin e rritjes në drejtimin e kërkuar dhe shumë të dhëna për rezultatet e trajtimeve (3). Aparatet funksionale që e pozicionojnë mandibulën përpara përbëjnë shtyllën kryesore të trajtimit (Fig. 2). Mund të thuhet që: 1) aparatet funksionale mund të përshpejtojnë ritmet e rritjes përpara të mandibulës para dhe gjatë adoleshencës, 2) ka një kufizim të rritjes maksilare si kundërpërgjigje, dhe 3) pjesa më e rëndësishme e korrigjimit të një malokluzioni të klasës II me këto aparate, i detyrohet lëvizjes dentare më shumë sesa ndryshimeve skeletike.

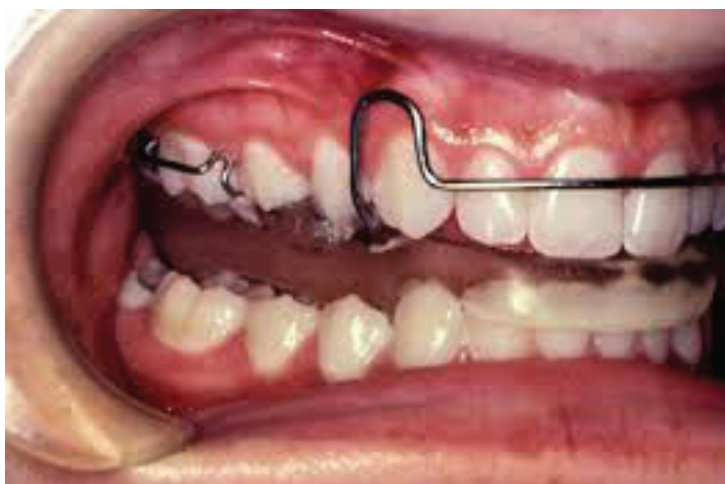

Fig. 2 Bionatori Klasës II

A është e mundur që përshpejtimi i rritjes mandibulare në adoleshencë me këto aparate, të çojë në një mandibul më të madhe në fund të periudhës së rritjes? Përfundimi më i shpeshtë është që periudha e përshpejtitimit gjatë trajtimit ndiqet nga një zvogëlim i rritjes mandibulare më vonë. Kështu që, nëse ka një rritje të gjatësisë mandibulare në terma afatgjatë, ajo është shumë e vogël, rreth 2-3 mm. Të dhënat janë kontradiktore, por ato në përgjithësi nuk mbështesin idenë që ortodonti “rrit mandibulat” e pacientëve.

A është efektive forca ekstraorale në frenimin e rritjes maksilare? Përgjigja është po, dhe madhësia e frenimit është më e madhe me headgear (TEO), rreth 2mm, sesa me aparate funksionale, megjithëse në përfundim të trajtimit rezultatet janë shumë të ngjashme. Duket pra, se modifikimi i rritjes nuk mund të përmirësojë pozicionin antero-posterior të maksilës në raport me mandibulën më shumë se 5 mm. Ky rezultat i favorshëm ndodh në jo më shumë se 65-75% të pacientëve që trajtohen gjatë adoleshencës (4). Koha e trajtimit për modifikimin e rritjes në klasat II mbetet akoma kontradiktore, ndonëse ka shumë studime që arrijnë në të njëjtin përfundim: që trajtimi në 2 faza i filluar përpara pikut pubertal nuk është më efektiv sesa trajtimi me 1 fazë vetëm gjatë adoleshencës (5). Pra indikacioni kryesor për një trajtim pre-pubertal janë problemet psikologjike që shkaktohen nga prania e dhëmbëve protruz maksilare dhe jo malokluzioni i rëndë, si edhe zvogëlimi me rreth 30% i riskut të traumës së incizivëve protruz superiorë.

Modifikimet e rritjes në klasat III

Klasat III janë një kombinim i disa shkaqeve të mundshme: deficit i rritjes përpara dhe poshtë i maksilës, rritje e tepërt përpara e mandibulës ose moszhvillim inferior i saj. Kjo e fundit lejon një rotacion antero-superior të mandibulës duke theksuar problemin e Klasës III. Rotacioni postero-inferior përmirëson problemin, por duhet të bëhet kujdes me lartësinë e 1/3 së poshtme të fytyrës. Deri më sot ekzistojnë 3 metoda kryesore trajtimi.

Efektet e pajisjes “chincup” në rritjen e mandibulës

Përprjekjet për frenimin e rritjes mandibulare datojnë që në fillimet e ortodoncisë duke përdorur aparatit *chincup*, që fiksohet prapa kokës. Megjithëse kjo prodhon një forcë të drejtuar lart dhe prapa, pothuajse gjithmonë rezultati është një rotacion inferior i mandibulës, me një kufizim minimal të gjatësisë mandibulare. Disa rezultate sugjerojnë që efektet frenuese të *chincup*-it janë

më efektive në moshë të hershme, por rritja e mëvonshme pas trajtimit të hershëm, anulon çdo përmirësim (6), (7). Nëse pacienti ka një mandibul të madhe dhe fytyrë të shkurtër, trajtimi me *chincup* bëhet më i vlefshëm. Për këtë arsye, përdorimi i *chincup*-it është më efektiv tek aziatikët sesa tek evropianët, sepse pacientët aziatikë të klasës III janë më shpesh edhe me fytyrë të shkurtër. Ndërsa pacientët evropianë me klasë III nga rritja e tepërt e mandibulës, janë më shpesh fytyrëgjatë, prandaj *chincup*-i nuk është efektiv për ta (8).

Efektet e maskës faciale në maksilë

Deri në vitet '70 të shekullit të kaluar, kur kirurgu francez Delaire (9) përdori maskën faciale tek fëmijët e vegjël (Fig. 3), ortodontët mendonin se spostimi përpara i maksilës ishte i pamundur. Përpjekjet rezultojnë vetëm në inklinimin përpara të inçizivëve sipër. Sot është provuar gjerësisht që spostimi përpara i maksilës mund të realizohet me maskën faciale në moshat më të vogla se 8 vjeç, me një limit maksimal deri në 10 vjeç (10). Në terma afatgjatë, mesatarisht arrihet një avancim përpara i maksilës deri në 2 mm. Në moshat e mëvonshme, rezultati është vetëm spostim i dhëmbëve superiorë dhe një rotacion postero-inferior i mandibulës. Shpesh sot protokollin e trajtimit me maskën faciale parashikon shoqërimin ose me një "disartikulim" të suturave maksilare me anë të zgjeruesit të shpejtë ose me një zgjerim-ngushtim të alternuar të suturës palatinale mediane. Pavarësisht disa rezultateve kontradiktore në literaturë (11), për këtë protokoll trajtimi, sot pranohet se kjo sjell një spostim përpara të maksilës deri në 3-4 mm. Disa

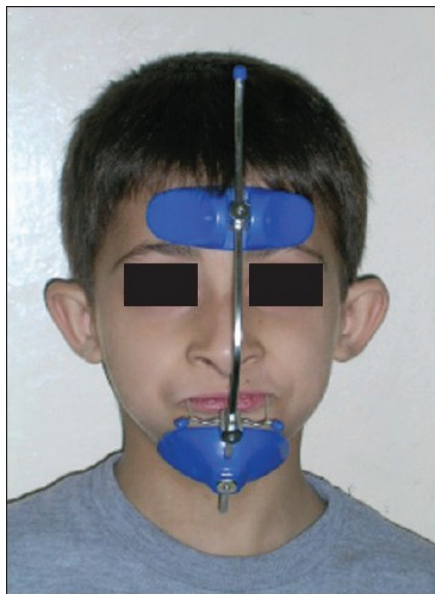


Fig. 3 Maska faciale

janë përpjekur të përdorin maskën faciale me ankorim kockor direkt në maksilë, për të zvogëluar spostimet dentare, me shpresën që ta përdorin edhe në moshë pak më të vonshme, por përmirësimet kanë qenë shumë të vogla dhe jo të qëndrueshme (12). Në pjesën më të madhe të pacientëve të çdo moshe, përgjigje ndaj trajtimit me maskën faciale, është edhe një rotacion postero-inferior i mandibulës. Kjo do të thotë sërish se pacientët fytyrëshkurtër paraqesin rezultate më mira ndaj trajtimit.

Llastikët e klasës III me ankorim kockor (BAMP)

Shfrytëzimi i ankorimit skeletik në klasat III paraqet dy përparësi: 1) mund të përdoret për të minimizuar si ndryshimet dento-alveolare, ashtu edhe rotacionin postero-inferior të mandibulës; 2) me forca të lehta të vazhdueshme të llastikëve të klasës III, tashmë është faktuar se ndryshimet skeletike janë më të mëdha sesa me metodat e tjera, si në maksilë, ashtu edhe në mandibul dhe në ATM. Kjo është metodë trajtimi e re (13), (14), në të cilën llastikët e klasës III vendosen në minipllaka të fiksuara me 3 vida në kreshtën infrazigomatike të maksilës dhe me 2 vida në regjionin e kaninëve në mandibul (Fig. 4). Në fëmijë të vegjël, stabiliteti i ankorimit skeletik është i ulët për shkak të trashësisë dhe densitetit më të ulët kockor në kreshtën infrazigomatike, kështu që mund të mos jetë i mjaftueshëm për një ritencion të mirë mekanik për vidat e osteosintezës. Për këtë arsye, si edhe për shkak riskut të dëmtimit të folikulit të kaninëve inferiorë, këshillohet që ky trajtim të realizohet pas moshës 11 vjeç. Më shumë se intensiteti i lehtë i forcave me llastikët e klasës III, më i rëndësishëm duket se është protokollu që ndiqet: forcat intraorale të vazhdueshme (gjatë gjithë ditës dhe natës) japin një rezultat më të mirë se

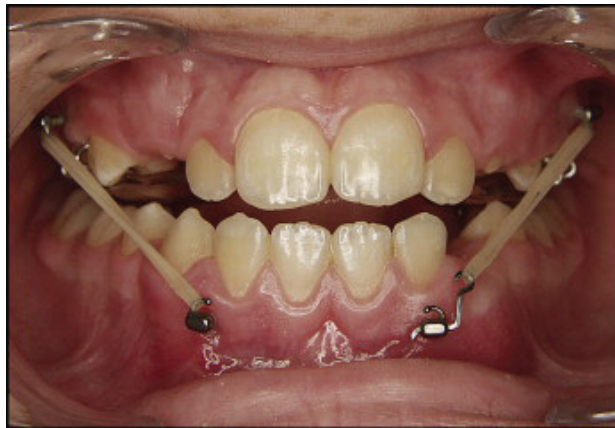

Fig. 4 Llastikët intraoralë me ankorim skeletik

forcat e rënda intermitente ekstraorale. Kjo ndoshta sepse pacienti ka një bashkëpunim (compliance) më të mirë në mbajtjen e llastikëve intraoralë sesa me maskën faciale ekstraorale. Si rregull i përgjithshëm, nuk duhen forca të rënda për modifikimin e rritjes, kjo e konfirmuar si nga përvoja më pacientët, ashtu edhe me eksperimentet në kafshë (15). Në një trajtim tipik llastikët mbahen për 12 muaj. Miniplllakat duhet të hiqen pas ngadalësimit të rritjes faciale. Rezultati më i dukshëm në indet e buta është një spostim përpara i buzës së sipërme. Maja e hundës lëviz pak përpara dhe lart, ndërsa mentumi bëhet më pak prominent. Megjithatë, vërehet një variabilitet i konsiderueshëm në rezultatet e trajtimit në pacientë të ndryshëm (16), (17). Në pjesën më të madhe të pacientëve, jo vetëm maksila, por edhe 1/3 e mesme e fytyrës spostohet para (deri në 5 - 6 mm), duke përfshirë zonën infraorbitale, harqet zigomatike dhe hundën. Ky trajtim ka efekte të mira edhe në mandibul, deri në 4 - 5 mm spostim prapa të mentumit, të paevidentuara më parë në trajtimet e tjera. Kjo bëhet e mundur, sigurisht, vetëm nëse rimodelohet fosa kondilare dhe spostohen prapa kondilet, gjë që është vërejtur në mbivendosjet e imazheve të CBCT-ve të pacientëve të trajtuar. Edhe pse pacientët e trajtuar janë në rritje, vetëm në 20% të tyre mentumi lëviz para, pra në rreth 80% të tyre vërehet një kufizim i rritjes mandibulare, dhe në shumë prej tyre ka rritje të gjatësisë mandibulare pa spostim përpara të mentum-it. Në ndryshim nga trajtimet e tjera, nuk vërehet as rotacion

postero-inferior i mandibulës, dhe as rritje e lartësisë faciale. Për shkak të ankorimit të pastër skeletik, nuk vërehen spostime dentoalveolare kompensuese në nivel të incizivëve superiorë. Ka ndryshime domethënëse në kohën (*timing*) dhe rezultatet e trajtimeve me maskën faciale dhe atyre me llastikët e klasës III me ankorim kockor. Megjithëse pacientët e trajtuar me llastikë janë më të rritur (rreth 12 vjeç) sesa ato të trajtuar me maskë faciale (më të vegjël se 9 vjeç), spostimi përpara i maksilës është dy herë më i madh tek pacientët e trajtuar me llastikë sesa pacientët 4 vite më të vegjël të trajtuar me maskë faciale, edhe kur ajo shoqërohet me zgjerues të shpejtë (18), (19), (20). Meqë maska faciale është më efektive se *chincup*-i, suturat janë konsideruar më të adaptueshme ndaj faktorëve të jashtëm sesa kartilagot kondilare. Megjithatë, ky trajtim me llastikë tregon se mentumi mund të spostohet prapa dhe lart, ndoshta sepse vektori i forcave është më vertikal sesa ai i maskës faciale. Megjithëse rritja e gjatësisë së ramusit dhe trupit të mandibulës në pacientët e trajtuar me llastikë nuk ndryshon nga pacientët e patrajtuar të grupit të kontrollit, distanca kondilmentum (condylion-gnathion) rritet më pak tek pacientet e trajtuar sesa tek grupi i kontrollit. Kjo shpjegohet me zvogëlimin e këndit goniak në pacientët e trajtuar, ndërsa ka një rritje të lehtë në grupin e kontrollit. Gjithashtu, tek pacientët e trajtuar vërehet edhe një spostim më posterior i zonës goniake në kontrast me grupin e kontrollit. Kjo lëvizje (“swingback”) e ramusit është një faktor i rëndësishëm në kufizimin e projektimit përpara të mentumit. Ky kombinim i mbylljes së lehtë të këndit goniak me “swing-back” të ramusit shpjegon pse kemi një kufizim të projektimit përpara të mentumit pa një rritje të planit mandibular dhe të lartësisë faciale. Pra, llastikët e klasës III të ankoruar në kockë ndikojnë më shumë formën sesa përmasat e mandibulës. Po kështu, më shumë se 50% e pacientëve të trajtuar shfaqin një zhvendosje posteriore të kondileve. Është gjetur një korrelacion i lartë ndërmjet madhësisë së zhvendosjes së kondileve dhe sasisë së depozitimit kockor në eminencën anteriore dhe rezorbimit në murin posterior të fosës glenoide. Kjo pasqyron rimodelimin dhe rilokimin e moderuar të fosës artikulare, e vërejtur edhe si përgjigje ndaj trajtimit me aparatën e Herbst-it, por në drejtim të kundërt (21), (22). Dihet gjithashtu se drejtimi i rritjes kondilare mund të modifikohet nga drejtimi i forcës së aplikuar, në këtë rast nga llastikët (23). Tek pacientët e trajtuar vërehet një ngritje vertikale spontane e incizivëve inferiorë. Shkaku pse kjo ndodh, nuk është akoma i qartë. Mund të shpjegohet me rritjen e presionit të gjuhës dhe ndoshta me zvogëlim të forcës muskulare të buzës së poshtme. Ky ripozicionim i incizivëve inferiorë sjell një zvogëlim spontan të grumbullimit të tyre. Meqë modifikimet e rritjes me llastikët e ankoruar në kockë, përfundojnë në një moshë më të vonshme sesa trajtimet me maskën faciale, ndryshimet pas trajtimit mund të jenë më të vogla dhe rezultati mund të jetë më i qëndrueshëm.

Modifikimet e rritjes në kafshimet e thella dhe të hapura

Devijimet vertikale përtej raporteve të pranueshme faciale janë më pak të shpeshta, por jo më pak të rëndësishme sesa devijimet antero-posteriore dhe mund të shoqërojnë klasat e II dhe III skeletike. Pacientët fytyrëshkurtër (kafshim i thellë skeletik) kanë 1/3 e poshtme të fytyrës më të shkurtër, një ramus relativisht të gjatë, kënd goniak të ngushtë, dhe një plan mandibular të zvogëluar. Nëse kanë edhe një deficit mandibular, pacientët shfaqin malokluzion të klasës II/nëndarja 2. Në këta pacientë preferohet një rritje poshtë e mandibulës dhe mund të pranohet pak rotacion inferior mandibular për të rritur lartësinë anteriore të fytyrës. Por duke rrotulluar mandibulën poshtë, mentumi spostohet prapa, pra përmirësimi i lartësisë faciale, mund të përkeqësojë deficitin mandibular. Përfaqja më e suksesshme për modifikimin e rritjes në këta pacientë është përdorimi i aparateve të tipit Bionator/Aktivator në kontakt me incizivët inferiorë, duke lejuar kështu erupcionin e dhëmbëve posteriorë mandibularë. Mund të jetë e nevojshme fillimisht inklinimi vestibular i incizivëve superiorë për të lejuar avancimin mandibular. Më pak i rekomandueshëm është përdorimi i *headgear* (TEO)

cervikal, sepse stimulon eruptimin e dhëmbëve posteriorë maksilarë dhe rrotullon planin okluzal poshtë dhe prapa. Gjatë trajtimit është më mirë të rritet edhe plani okluzal edhe ai mandibular. A e pengon kafshimi i thellë rritjen e mandibulës përpara? Disa herë shfaqet një shtim i rritjes përpara i mandibulës, ndërkohë që lartësia e fytyrës rritet, por kjo është më tepër një përjashtim sesa rregull. Nga ana tjetër, rritja e gjatësisë së fytyrës është një trajtim plotësisht i suksesshëm (6). Për pacientët e klasës II me kafshim të thellë, indikohet fillimi i trajtimit përpara adoleshencës në ato raste kur kemi trauma të palatumit ose dëmtime vestibulare të gingivave të inçizivëve inferiorë.

Nga ana tjetër, modifikimi i rritjes tek pacientët fytyrëgjatë (kafshim i hapur skeletik) për të kontrolluar rotacionin postero-inferior të mandibulës, deri tani ka rezultuar pothuajse i pamundur. Teorikisht duhet të ishte e mundur të frenohet rritja inferiore e pjesës posteriore të maksilës me një *headgear* (TEO) kranial dhe të bllokohej eruptimi i dhëmbëve posteriorë në të dyja harkatat. Por praktikisht, kombinimi i *headgear*-it kranial me një aparat funksional me *bite-blocks* nuk ka rezultuar i suksesshëm në ndryshimet e dëshiruara skeletike (7). Mund të jetë e mundur që me anë të teknikave për intrudimin e dhëmbëve posteriorë maksilarë, pas rritjes pubertale, duke përdorur pllaka të fiksuara me minivida në suturën zigomatiko-maksilare, të frenohet rritja inferiore e maksilës, e cila është komponenti kyç tek pacientët me fytyrë të gjatë. Akoma nuk kemi të dhëna afatgjata që ta konfirmojnë këtë. Si përfundim, për modifikimin e rritjes vertikale është e mundur që me aparate ortodontike të rritim lartësinë e fytyrës, duke nxitur rotacionin postero-inferior të mandibulës. A mund të nxitim rotacionin antero-superior të mandibulës apo të ruajmë pozicionin e saj vertikal tek pacientët fytyrëgjatë? Fatkeqësisht jo, të paktën deri tani.

Përfundime

Më shumë se një shekull kërkime, kanë treguar se në kontrast me lëvizjet dentare, ndryshimet skeletike të fytyrës arrihen me më shumë vështirësi. Janë bërë shumë përpjekje, si për të ndryshuar raportet e nollave gjatë rritjes skeletike, ashtu edhe për të kufizuar lëvizjet e padëshiruara dentare. Më shpesh duket se kjo mund të ndodhë me një madhësi të kufizuar brenda pak milimetrave. Megjithatë ndryshime më të madha mund të vërehen në disa pacientë, është e vështirë të përcaktohet nëse një pjesë e mirë e këtij ndryshimi të rritjes mund të ndodhte edhe sikur këta pacientë të mos trajtoheshin. Së fundmi, në klasat III skeletike, ankorimi me minipllaka i kombinuar me forca të lehta të vazhdueshme të llastikëve intraoralë, tregon rezultate më të mira skeletike dhe më të vogla dentare sesa aparatet ekstraorale më mbështetje dentare të përdorura për protraksionet maksilare apo *chincup*-i për kufizimet e rritjes mandibulare. Në disa raste kjo mund të jetë e mjaftueshme për të shmangur ndërhyrjet kirurgjikale ortognatike apo për të zvogëluar madhësinë e korrigjimit kirurgjikal të nevojshëm pas përfundimit të rritjes.

Referenca

1. Akkaya, S; Lorenzon S, Ucem TT. Comparison of dental arch and arch perimeter changes between bonded rapid and slow expansion procedures. Eur J Orthod 1998; 20:255-61.
2. McNamara, JA Jr; Baccetti T, Franchi L, Erberger TA. Rapid maxillary expansion followed by fixed appliances: a long-term evaluation of changes in arch dimensions. Angle Orthod 2003;73:344-53.
3. Vaid, N; Doshi VM, Vandekar MJ. Class II treatment with functional appliances: a meta-analysis of short-term treatment effects. Semin Orthod 2014; 20:324-38.
4. Tulloch, JFC; Phillips C, Koch G, Proffit WR. The effect of early intervention on skeletal pattern in Class II malocclusion: a randomized clinical trial. Am J Orthod Dentofacial Orthop 1997; 111:391-400.

5. Thiruvengkatachari, B; Harrison JE, Worthington HV, O'Brien KD. Orthodontic treatment for prominent upper front teeth (Class II malocclusion) in children. *Cochrane Database Syst Rev* 2013; (11):CD003452.
6. Franchi, L; Baccetti T. Prediction of individual mandibular changes induced by functional jaw orthopedics followed by fixed appliances in Class II patients. *Angle Orthod* 2006; 76:950-4.
7. Freeman, CS; McNamara JA Jr, Baccetti T, Franchi L, Graff TW. Treatment effects of the bionator and high-pull headgear combination followed by fixed appliances in patients with increased vertical dimensions. *Am J Orthod Dentofacial Orthop* 2007; 131:184-95.
8. Scheffler NR, Proffit WR, Phillips C. Outcomes and stability in patients with anterior open bite and long anterior face height treated with temporary anchorage devices and a maxillary intrusion splint. *Am J Orthod Dentofacial Orthop* 2014; 146:594-602.
9. Delaire J. Maxillary development revisited: relevance to the orthopaedic treatment of Class III malocclusions. *Eur J Orthod* 1997; 19: 289-311.
10. Wells, AW; Sarver DM, Proffit WR. Long-term efficacy of reversepull headgear therapy. *Angle Orthod* 2006; 76:915-22.
11. Vaughn, GA; Mason B, Moon HB, Turley PK. The effects of maxillary protraction therapy with or without rapid palatal expansion: a prospective, randomized clinical trial. *Am J Orthod Dentofacial Orthop* 2005; 128:299-309.
12. Sar, Ç; Arman-Ozge irpici C, Uckan S, Yazici AC. Comparative evaluation of maxillary protraction with or without skeletal anchorage. *Am J Orthod Dentofacial Orthop* 2011; 139:636-49.
13. Cornelis, MA; Scheffler NR, Mahy P, Siciliano S, De Clerck HJ, Tulloch JF. Modified miniplates for temporary skeletal anchorage in orthodontics: placement and removal surgeries. *J Oral Maxillofac Surg* 2008; 66:1439-45.
14. De Clerck, EE; Swennen GR. Success rate of miniplate anchorage for bone anchored maxillary protraction. *Angle Orthod* 2011; 81:1010-3.
15. Liu, SS; Kyung HM, Buschang PH. Continuous forces are more effective than intermittent forces in expanding sutures. *Eur J Orthod* 2010; 32:371-80.
16. Nguyen, T; Cevidanes L, Cornelis MA, Heymann G, de Paula LK, De Clerck H. Three-dimensional assessment of maxillary changes associated with bone anchored maxillary protraction. *Am J Orthod Dentofacial Orthop* 2011; 140:790-8.
17. De Clerck, H; Nguyen T, de Paula LK, Cevidanes L. Three-dimensional assessment of mandibular and glenoid fossa changes after bone-anchored Class III intermaxillary traction. *Am J Orthod Dentofacial Orthop* 2012; 142:25-31.
18. Kambara, T. Dentofacial changes produced by extraoral forward force in the Macaca irus. *Am J Orthod* 1977; 71:249-57.
19. Teuscher, U. An appraisal of growth and reaction to extraoral anchorage: simulation of orthodontic-orthopedic results. *Am J Orthod* 1986; 89:113-21.
20. Hino, CT; Cevidanes LH, Nguyen TT, De Clerck HJ, Franchi L, McNamara JA Jr. Three-dimensional analysis of maxillary changes associated with facemask and rapid maxillary expansion compared with bone anchored maxillary protraction. *Am J Orthod Dentofacial Orthop* 2013; 144:705-14.
21. Ruf, S; Pancherz H. Temporomandibular joint growth adaptation in Herbst treatment: a prospective magnetic resonance imaging and cephalometric roentgenographic study. *Eur J Orthod* 1998; 20: 375-88.
22. LeCornu, M; Cevidanes LH, Zhu H, Wu CD, Larson B, Nguyen T. Three-dimensional treatment outcomes in Class II patients treated with the Herbst appliance: a pilot study. *Am J Orthod Dentofacial Orthop* 2013; 144:818-30.
23. Björk, A; Skieller V. Growth of the maxilla in three dimensions as revealed radiographically by the implant method. *Br J Orthod* 1977; 4:53-64.